

附 圖

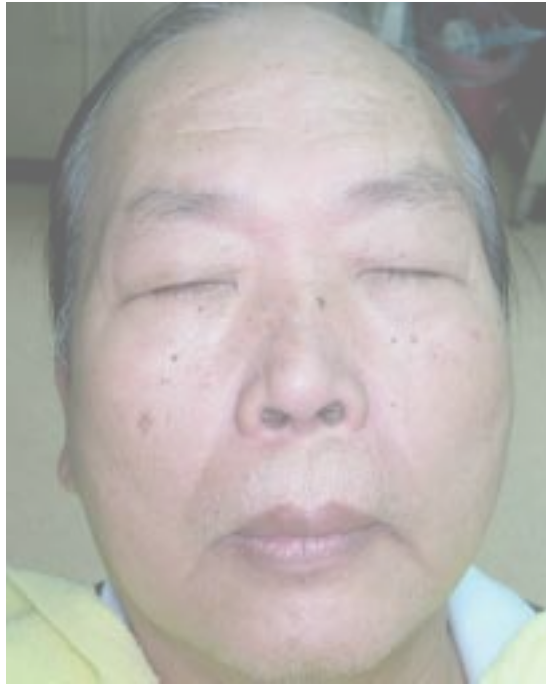

fig1 患者的臉型正面

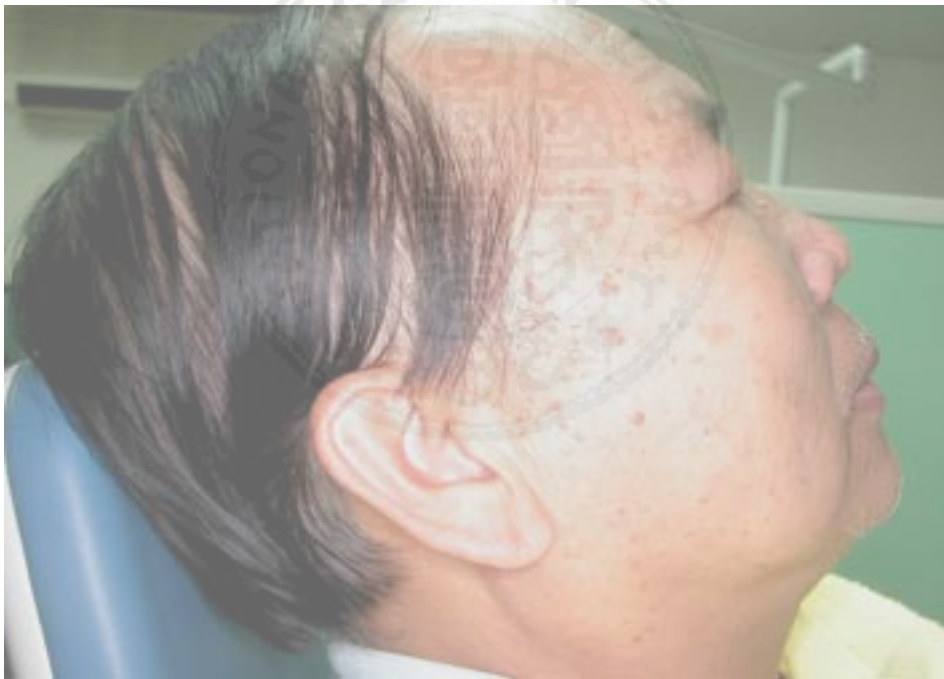

fig2 患者臉部側面

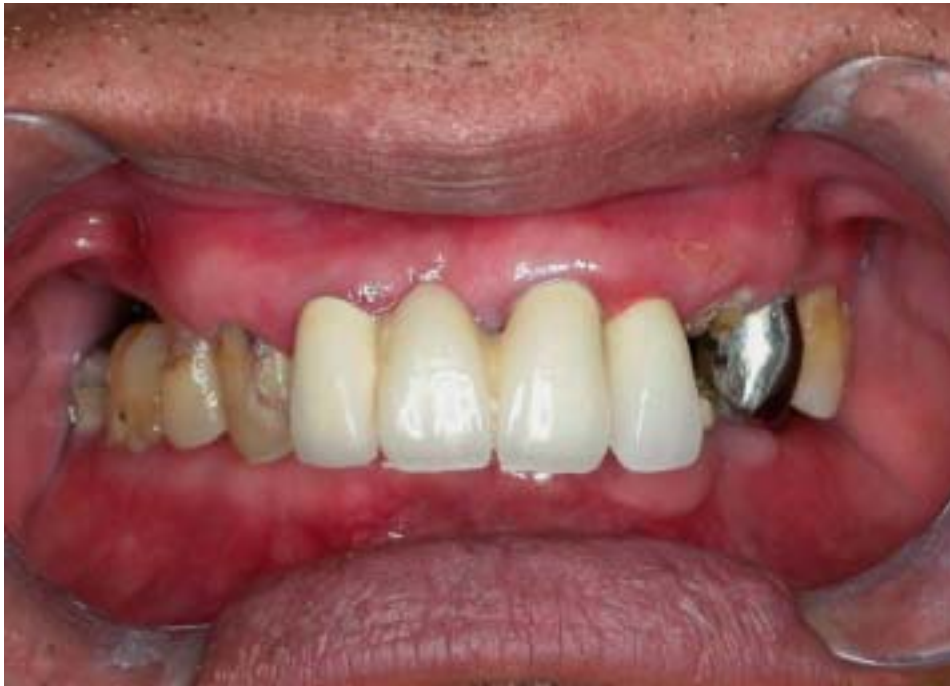

fig3 患者初診時口内正面觀

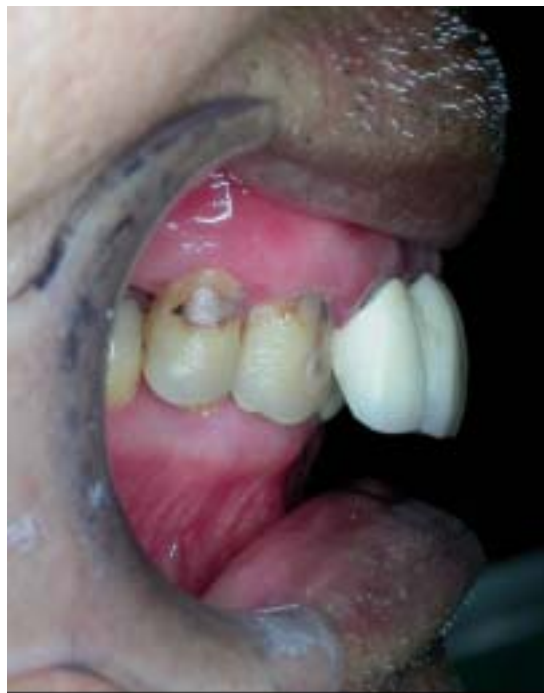

fig4 患者初診時口内側面觀

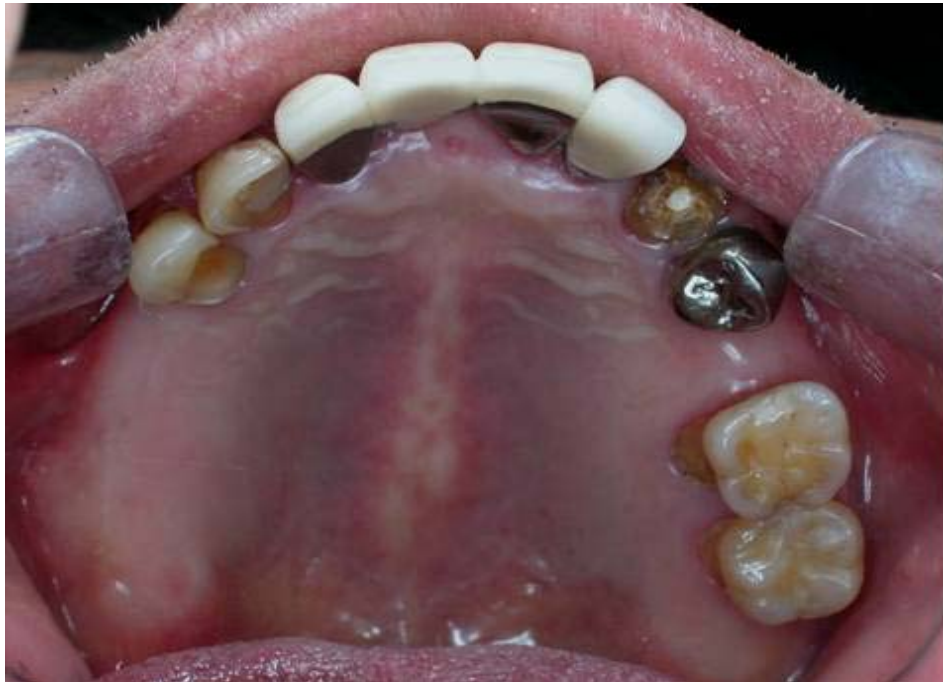

fig5 患者初診時口內上顎咬合面觀

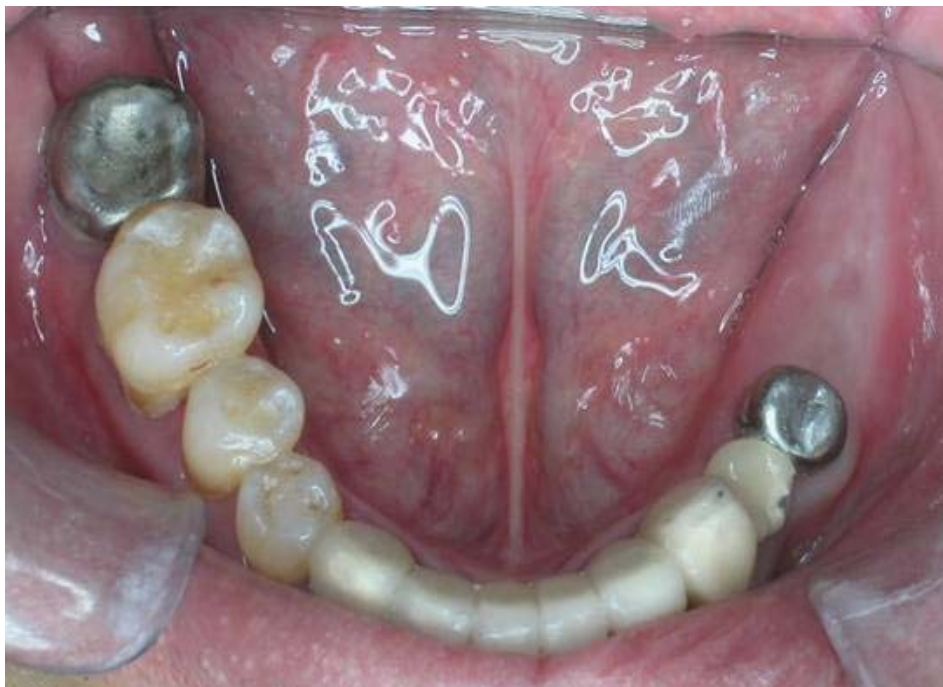

fig6 患者初診時口內下顎咬合面觀

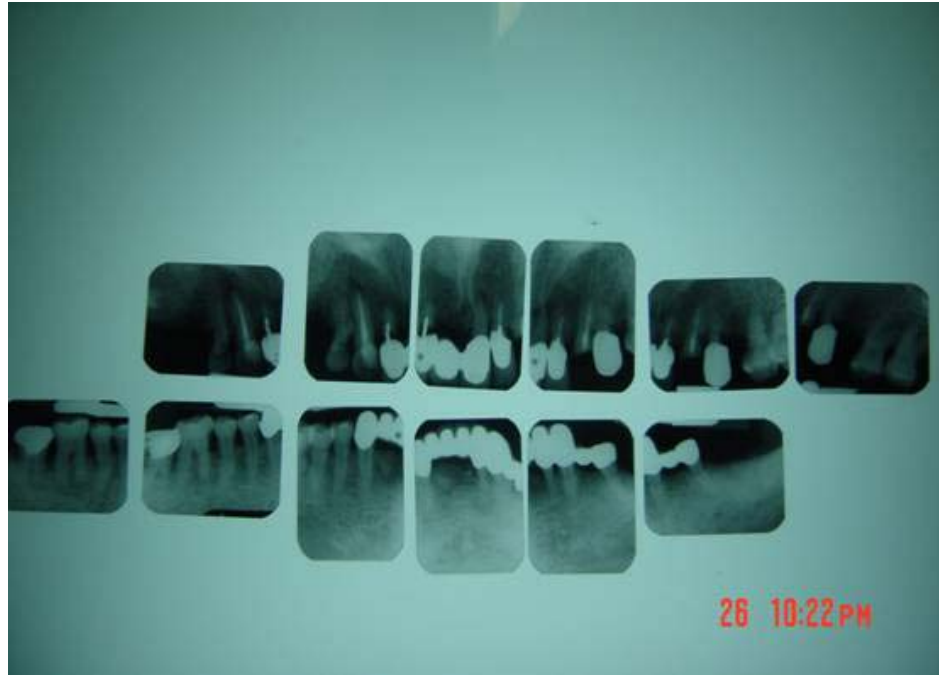


fig7 患者初診時口內原始 X 光片

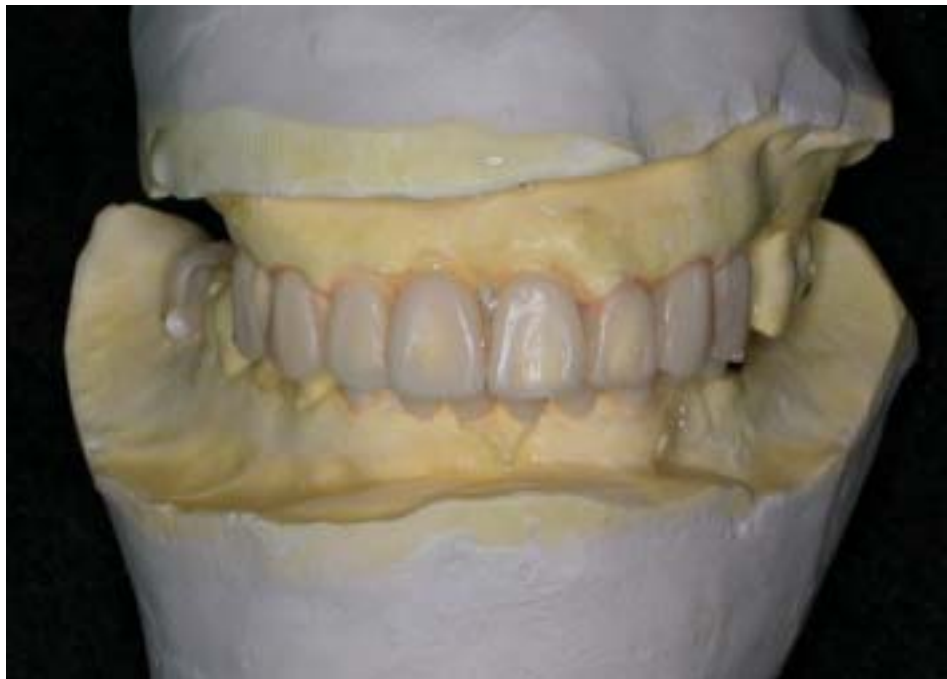

Fig8 在咬合器上雕出理想咬合關係的診斷臘型正面觀

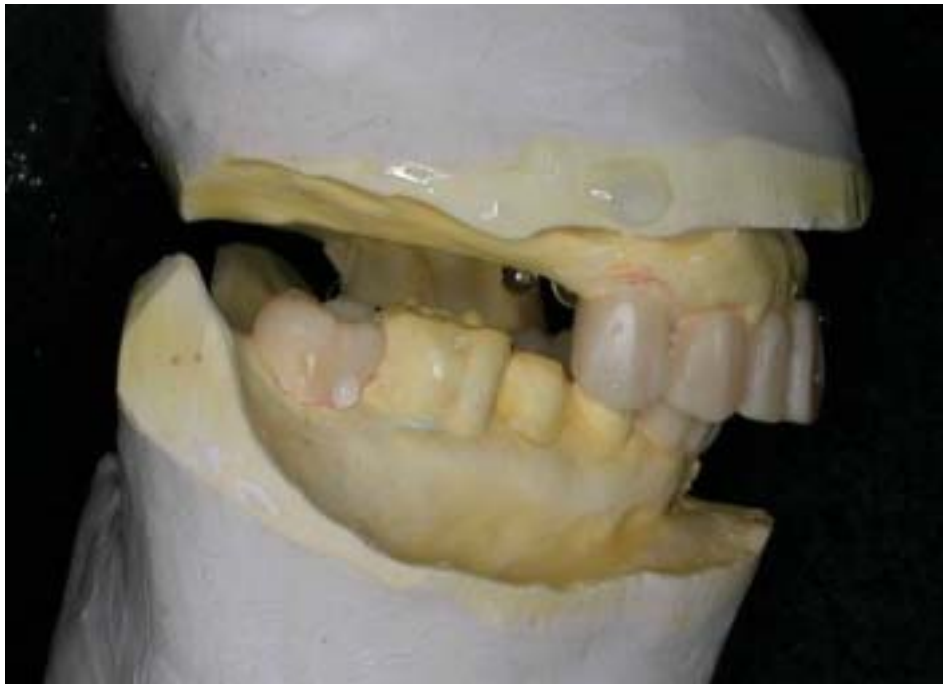

fig9 在理想的咬合關係下雕出的診斷臘型右側觀

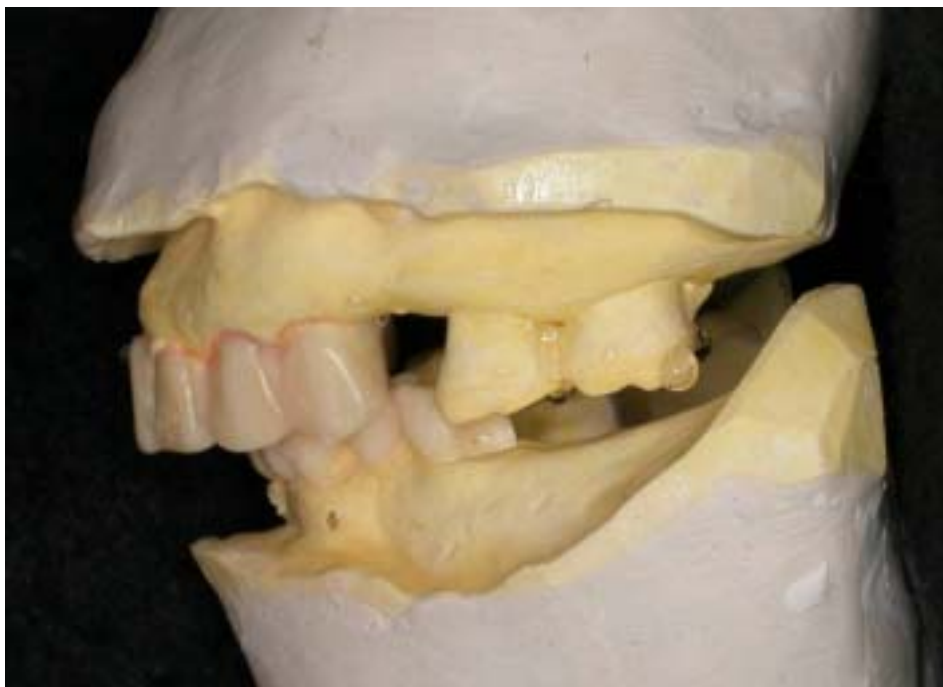


fig10 在理想的咬合關係下雕出的診斷臘型左側觀

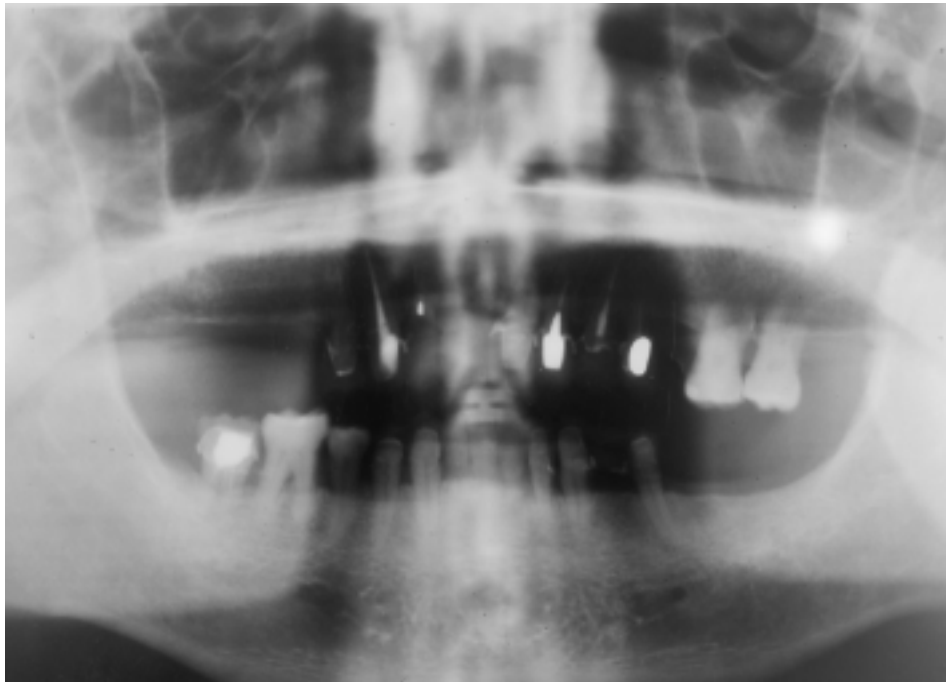


fig11 患者口內贗復物拆除後口內全景 X 光片

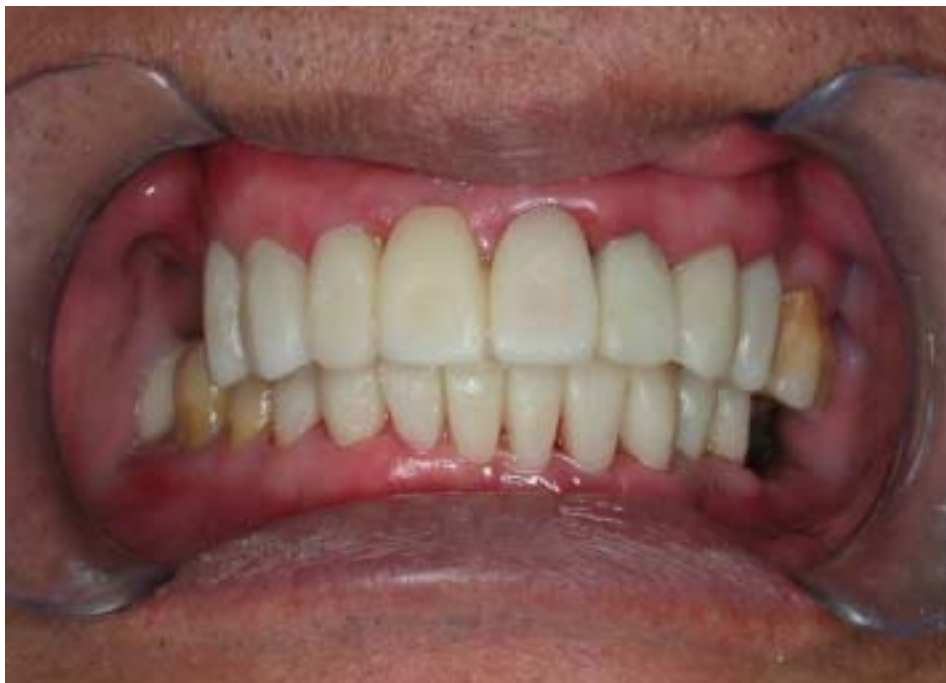

fig12 患者戴上固定式臨時牙冠牙橋正面觀

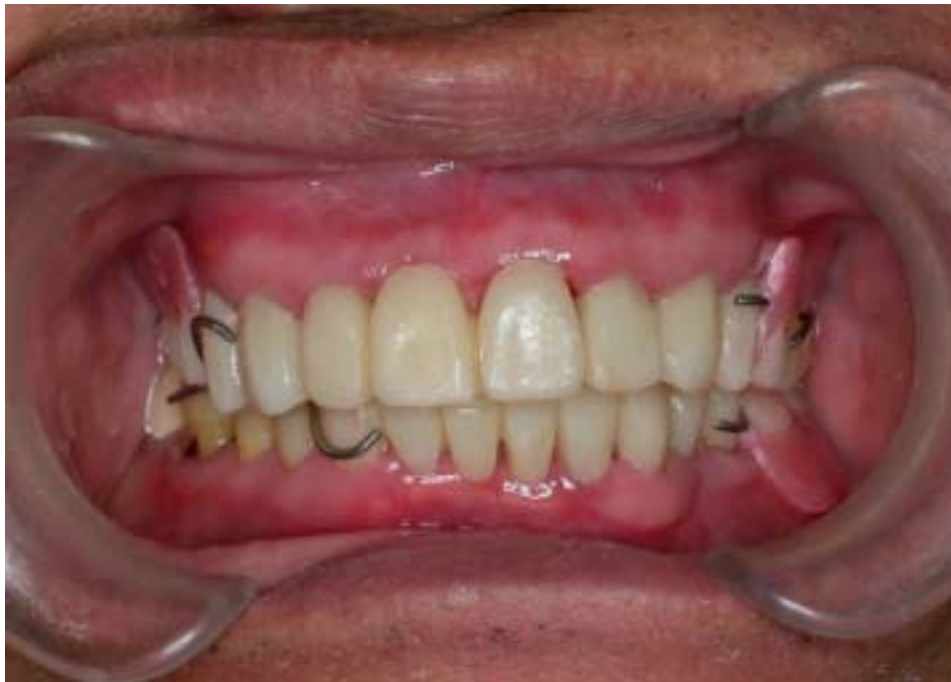

fig13 患者戴上固定及活動臨時假牙正面觀

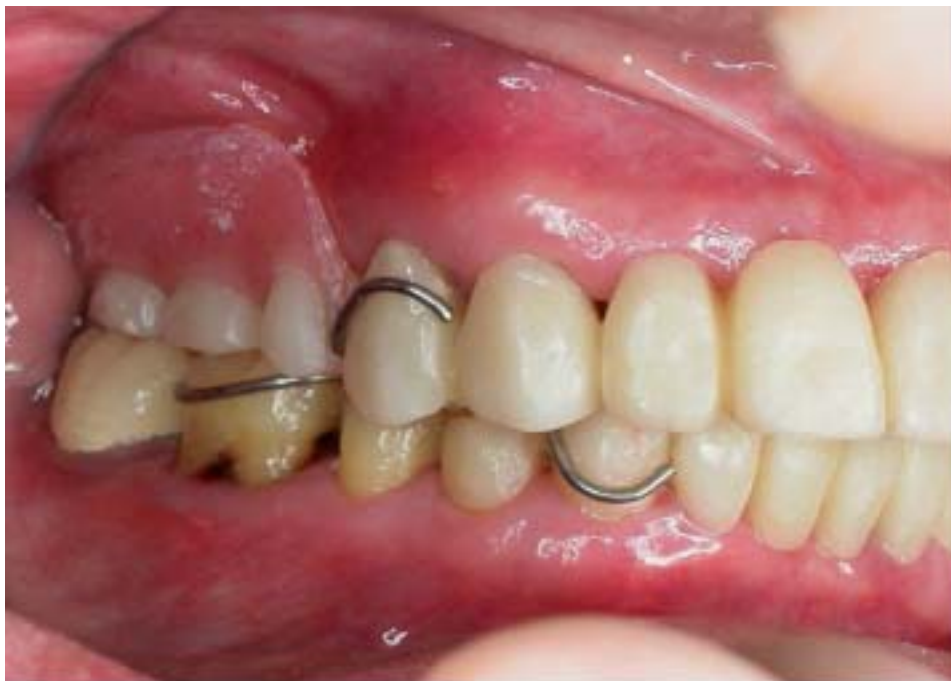

fig14 患者戴上固定及活動臨時假牙右側觀

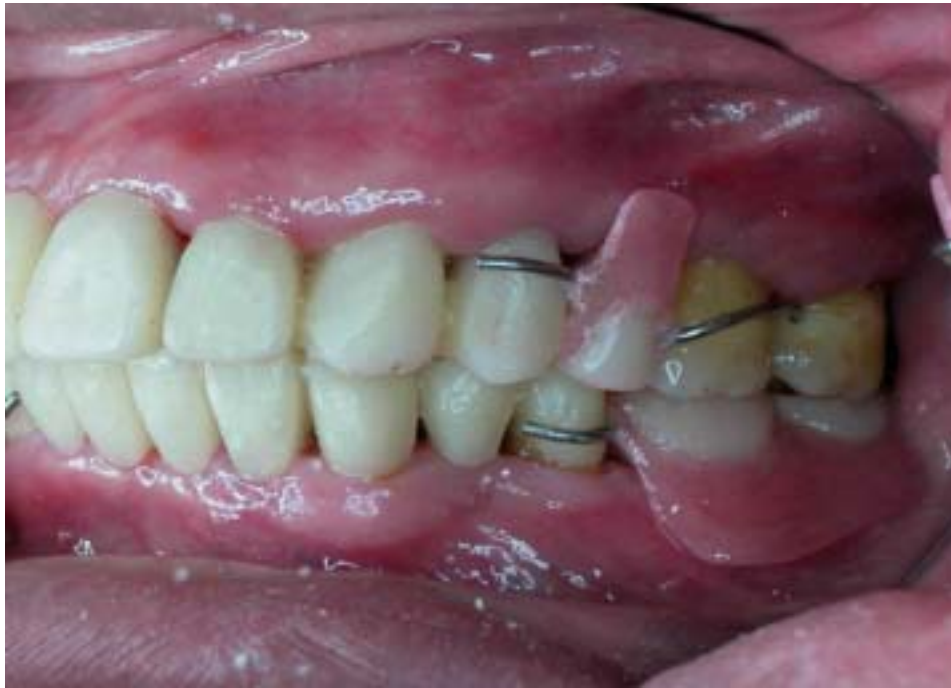

fig15 患者戴上固定及活動臨時假牙左側觀

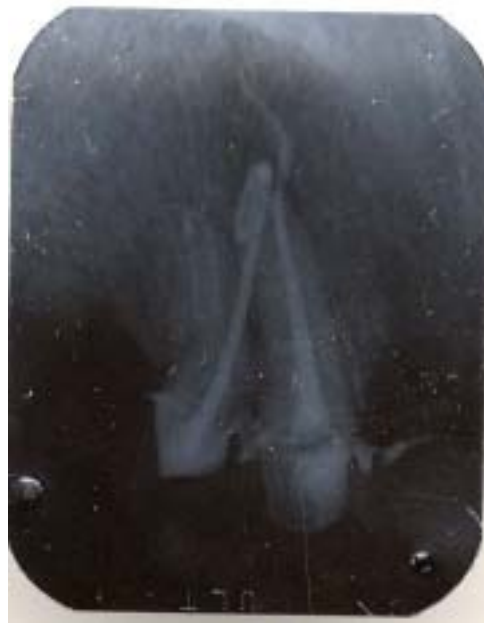

fig16 患者 13,14 做根尖切除術前之根尖片

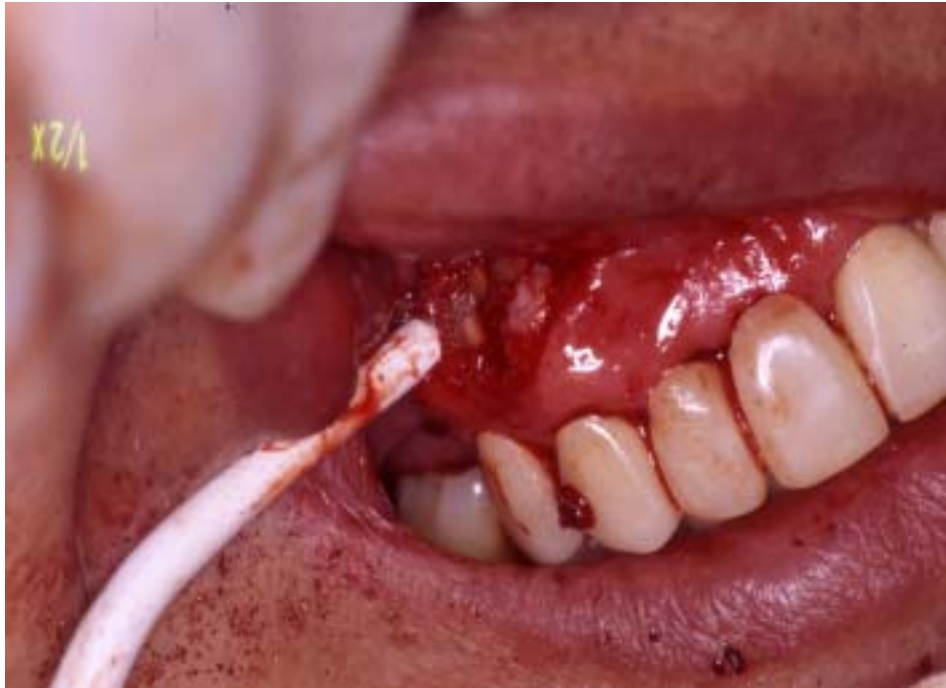

fig17 患者上顎 13,14 接受根尖切除併逆向充填手術

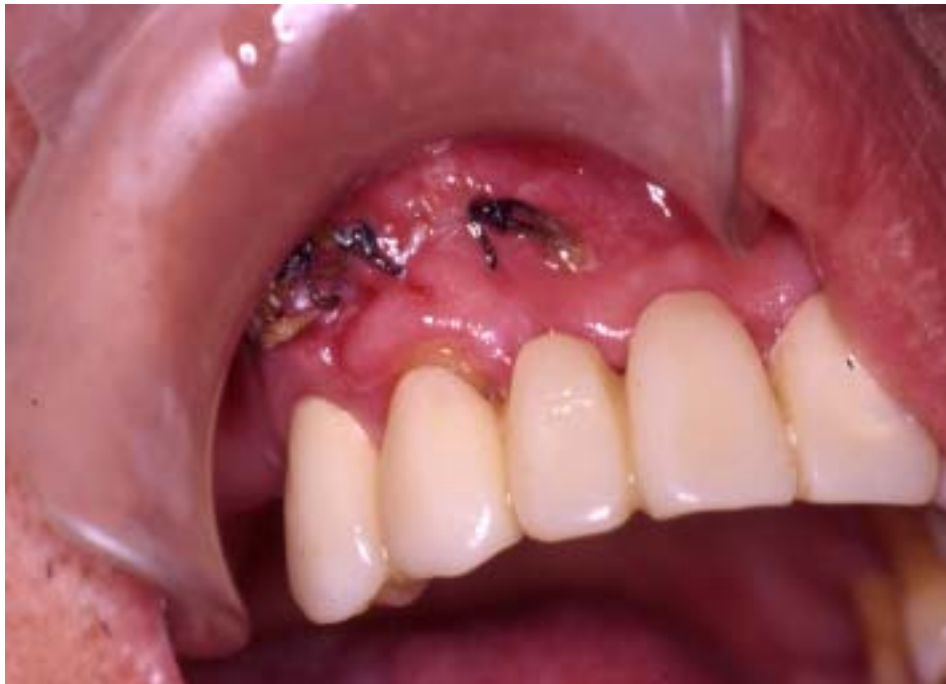

fig18 患者接受上顎 13,14 牙根尖切除併逆向充填手術後

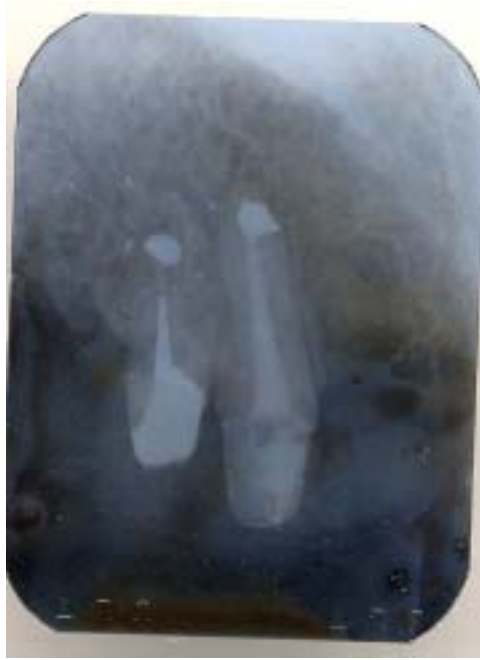

fig19 患者 13,14 接受牙根尖切除併逆向充填手術後之根尖片

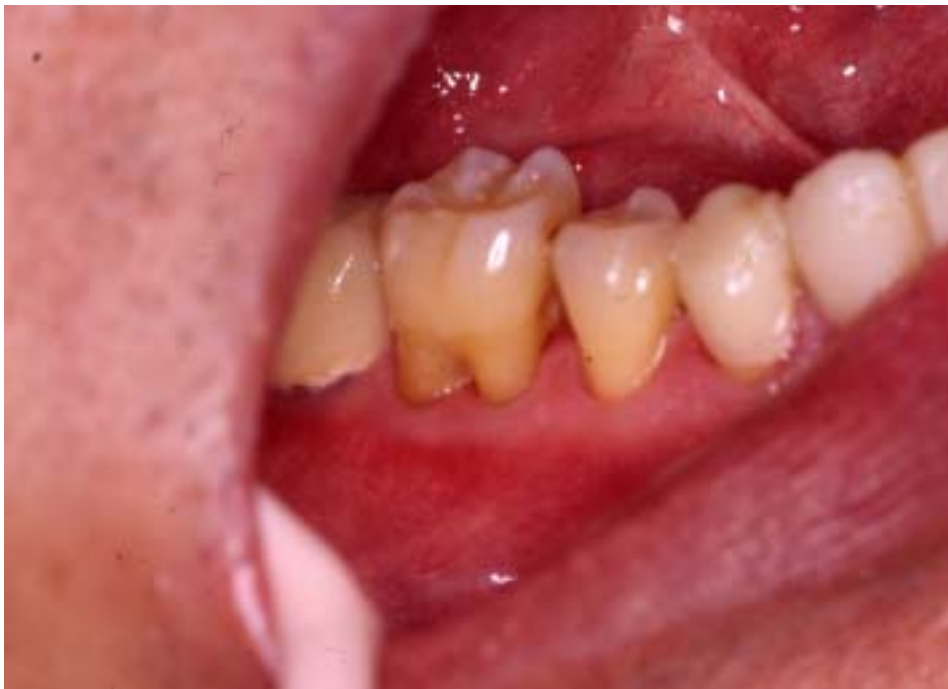

fig20 患者 46,47 做牙周翻瓣手術前頰側觀

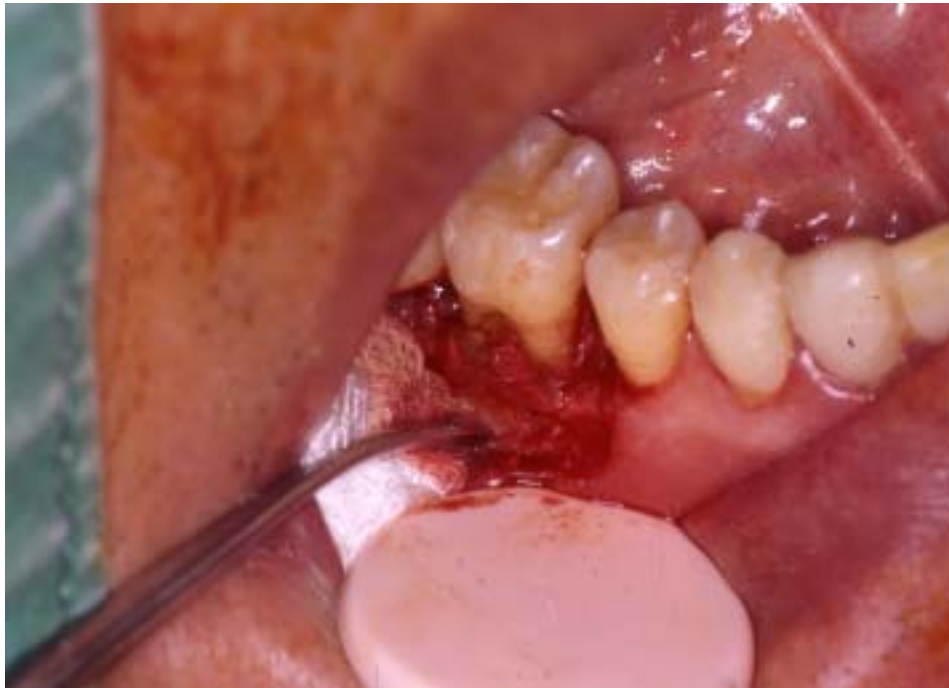

fig21 患者 46,47 做牙周翻瓣手術時之情況

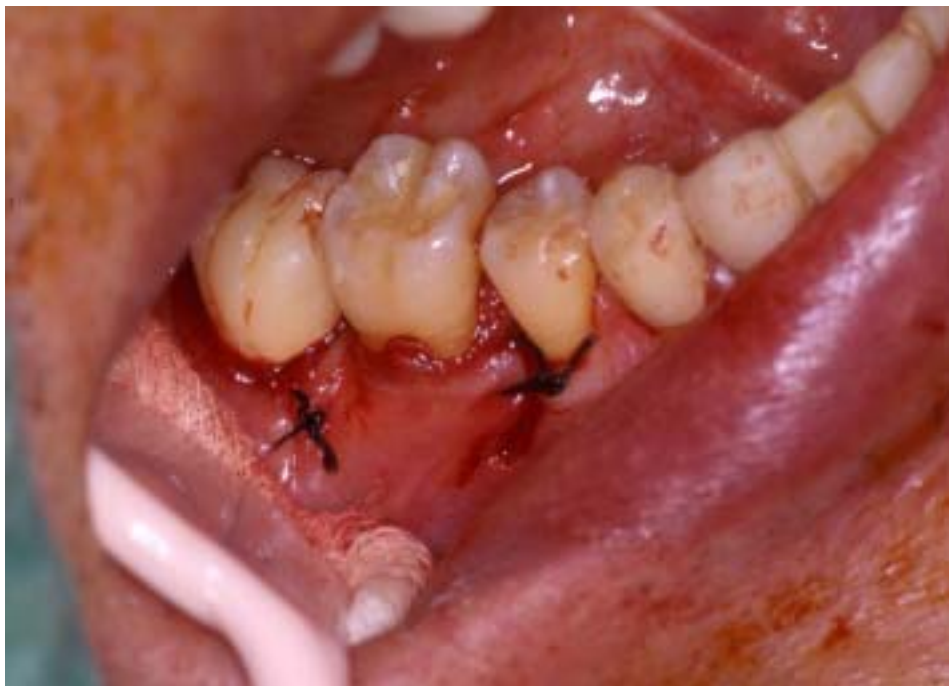

fig22 患者 46,47 做牙周翻瓣手術縫合情形

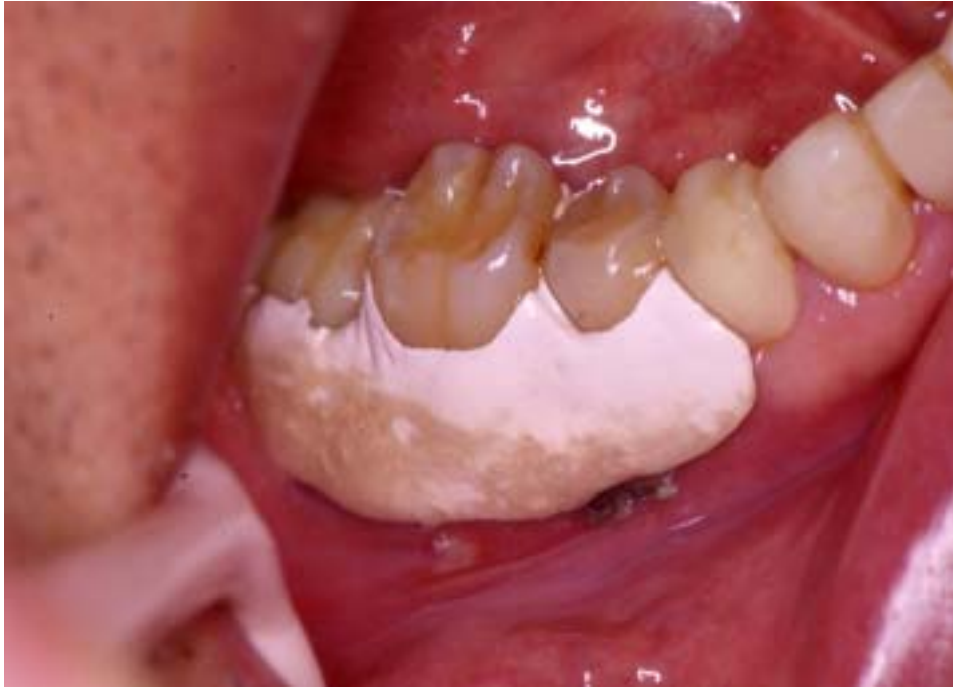

fig23 患者 46,47 做牙周翻瓣手術後放上 coepack 之情形

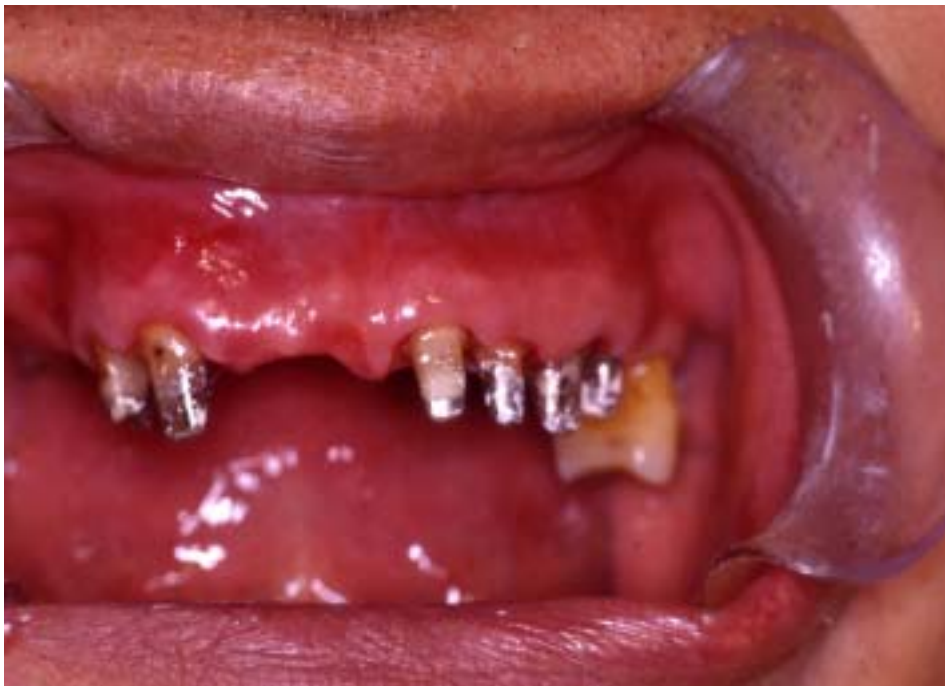

fig24 根管治療過之牙齒裝上釘柱的正面觀

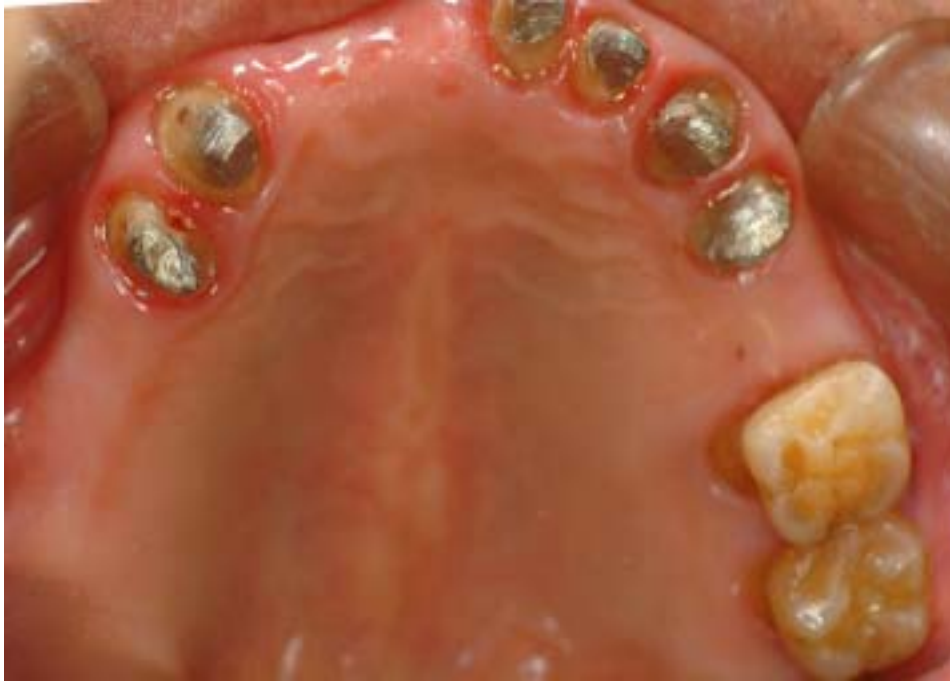

fig25 根管治療過的牙齒裝釘柱後的咬合面觀

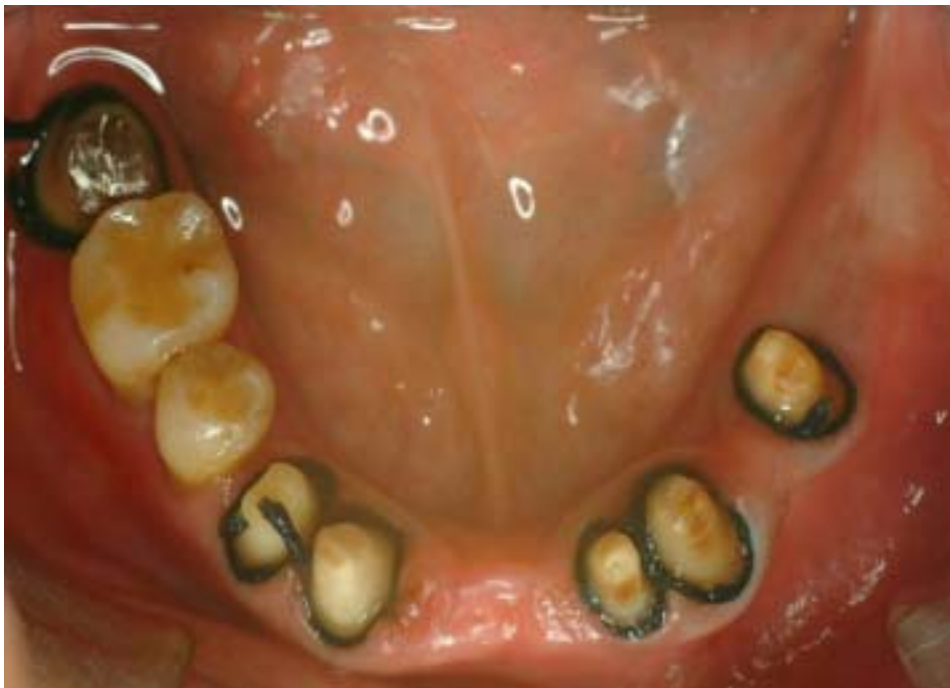

fig26 下顎牙齒切削準備完成準備取模型前

放上排齦線後之咬合面觀

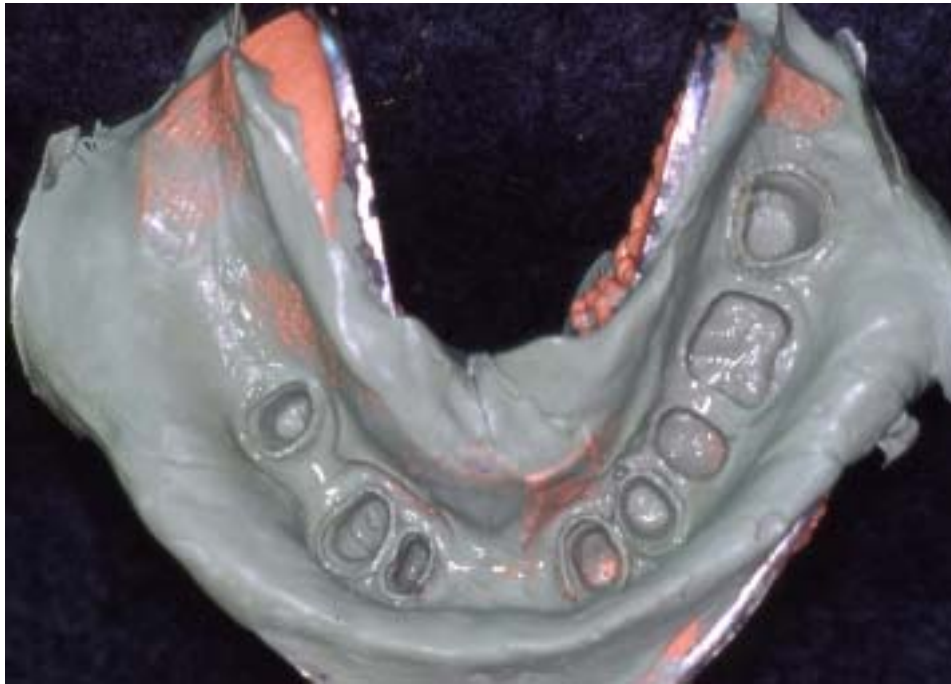

fig27 下顎固定式假牙取模完成

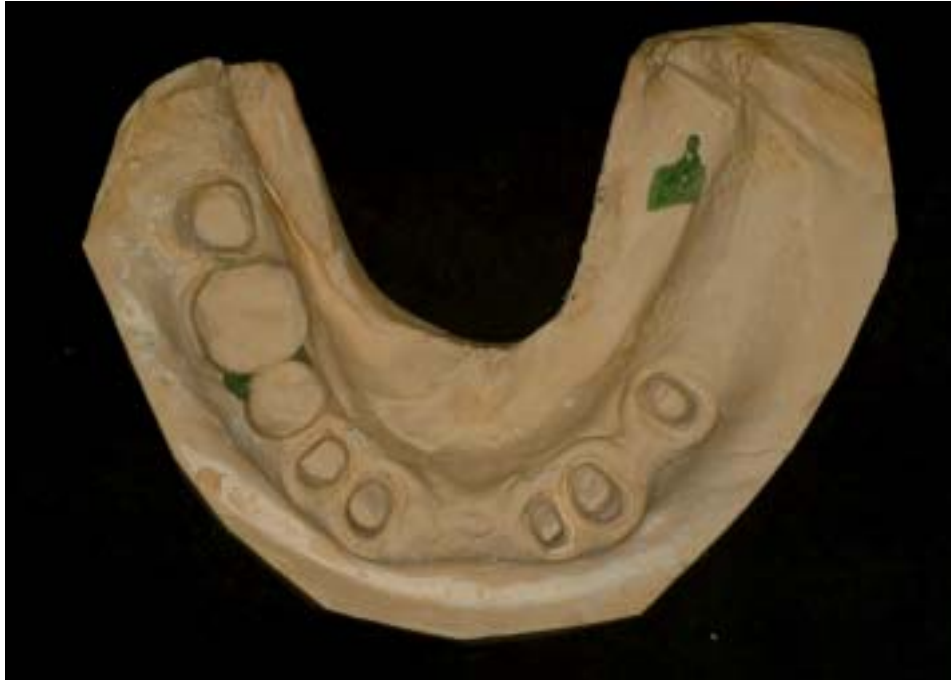
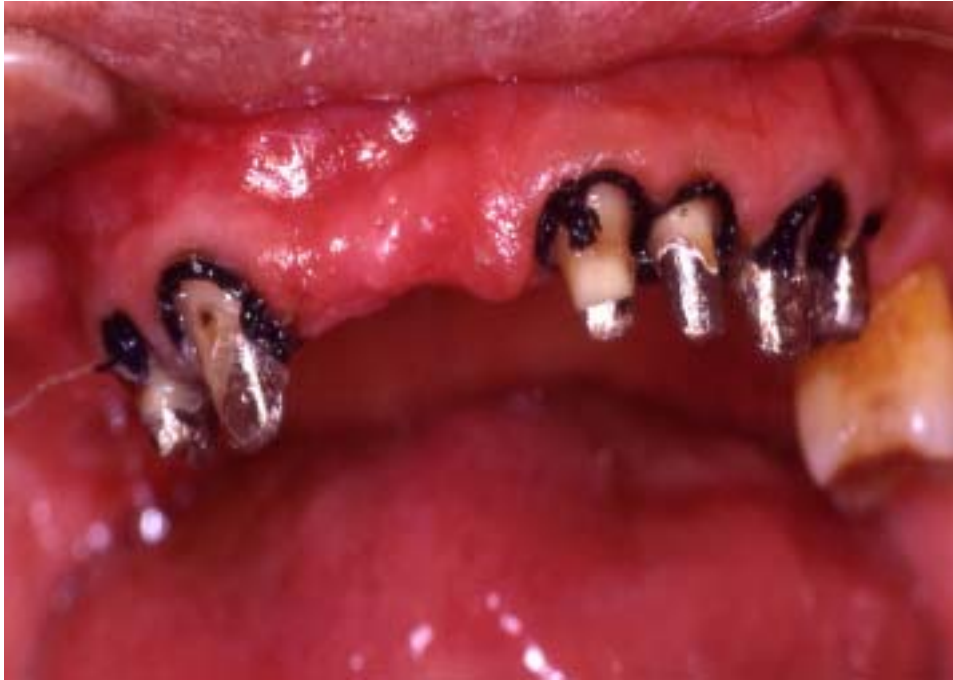
fig28 下顎固定式假牙模型咬合面觀



**fig29 上顎牙齒切削準備完成準備取模型前
放上排齦線後之正面觀**

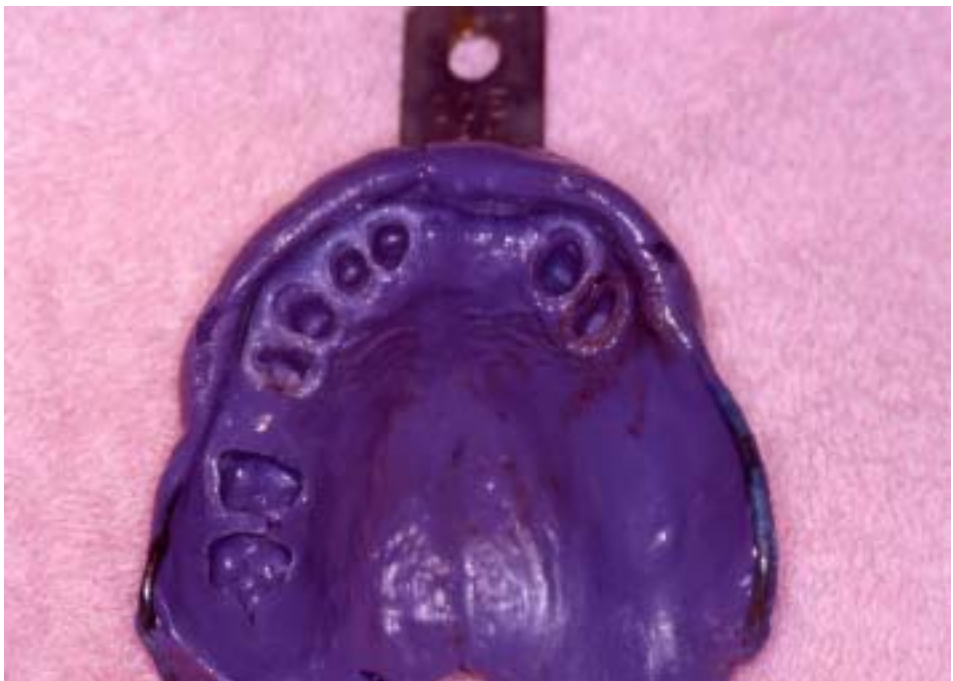

fig30 上顎固定式牙冠牙橋取模完成

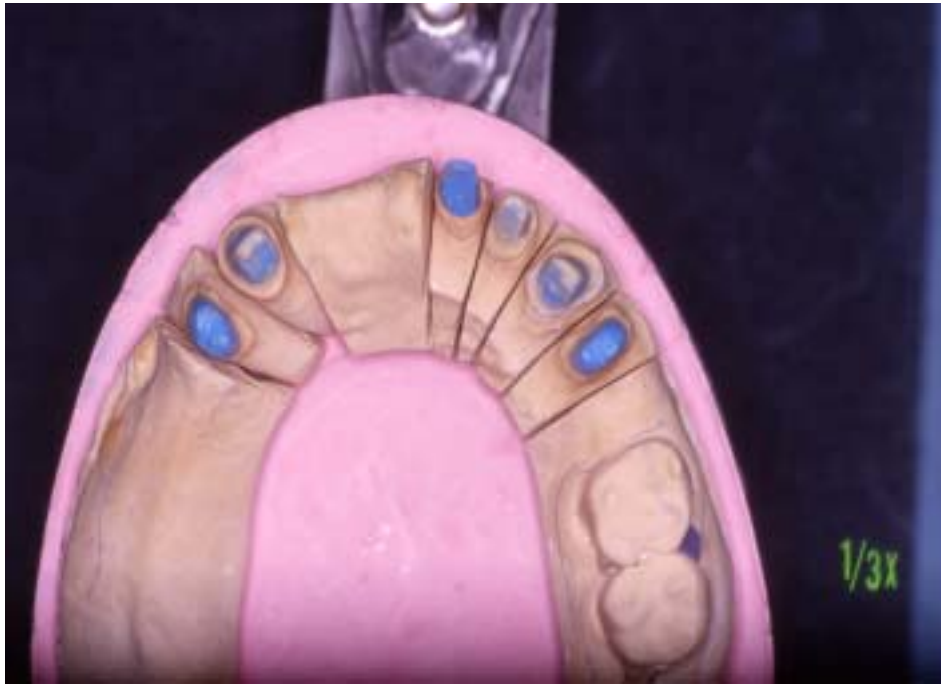

fig31 患者上顎固定式牙冠牙橋模型

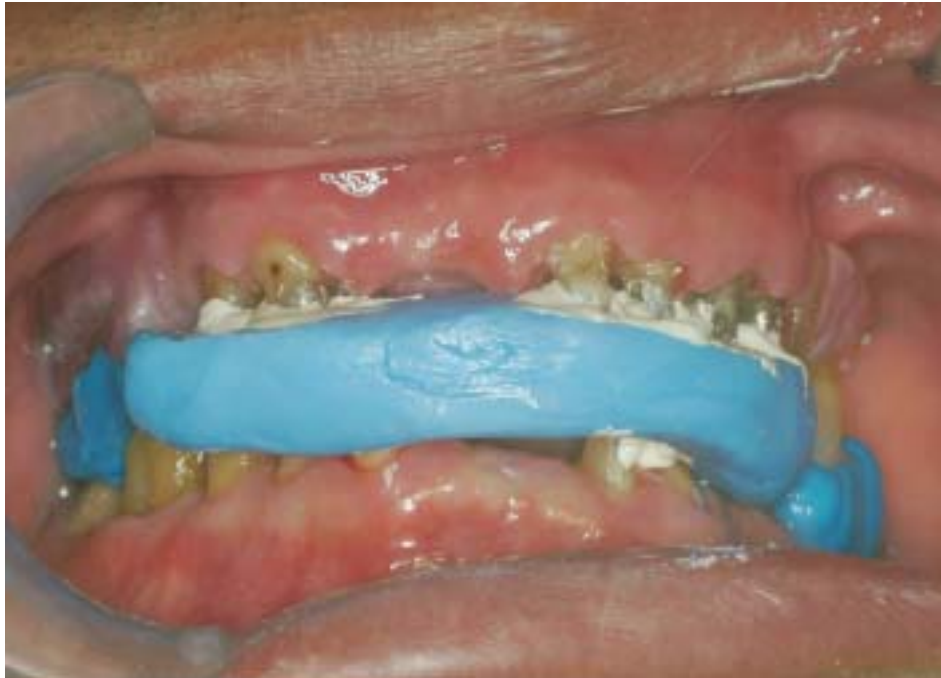

fig32 在患者口內取上下顎之咬合關係

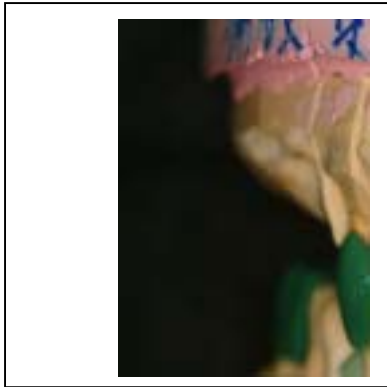


fig33 患者固定式假牙全口

臘型正面觀

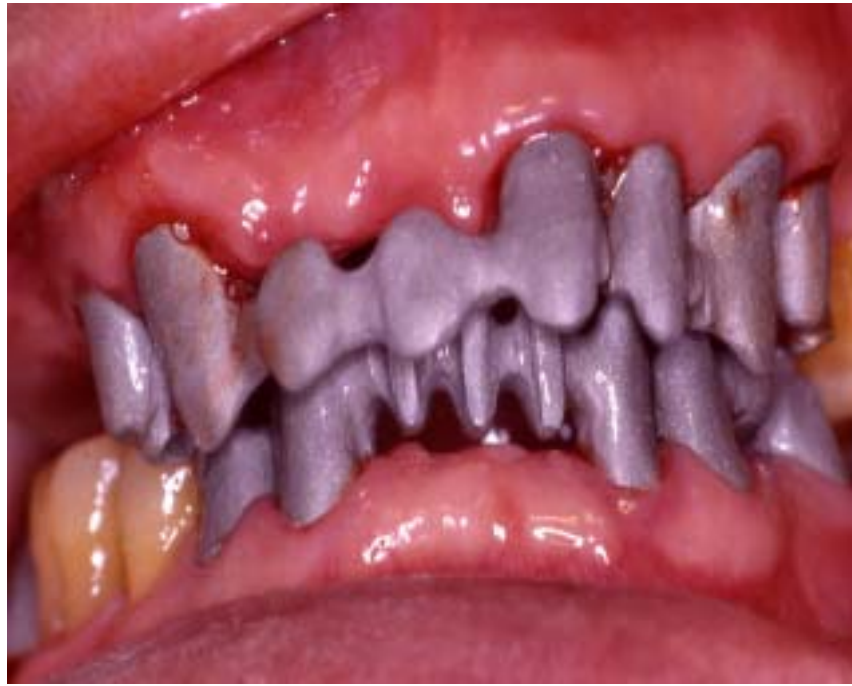

fig34 患者上下顎固定式假牙金屬完成試戴時情形

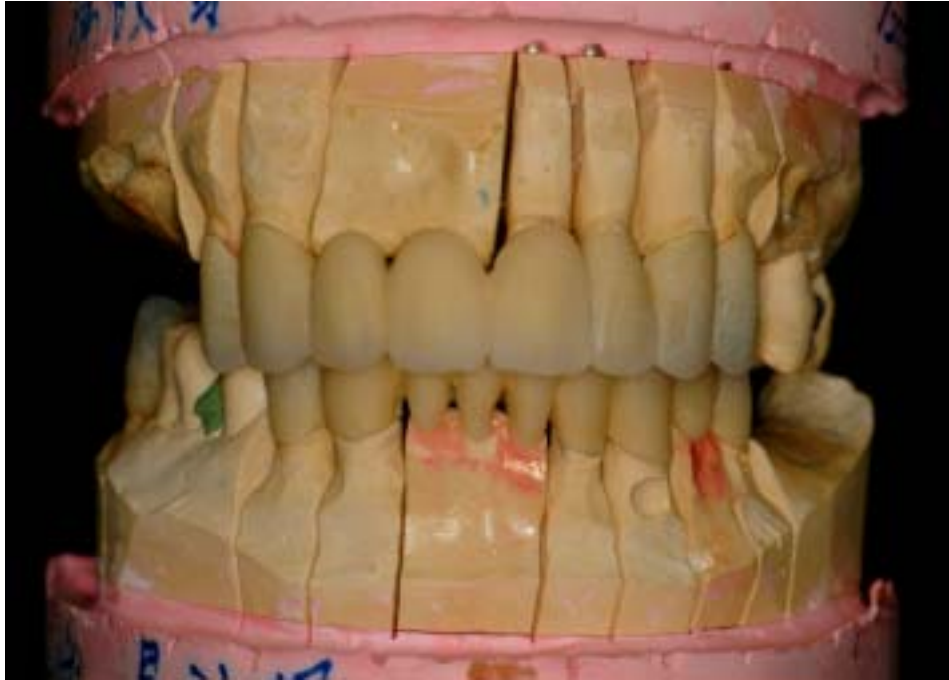

fig35 患者上下顎固定式假牙素瓷燒成正面觀

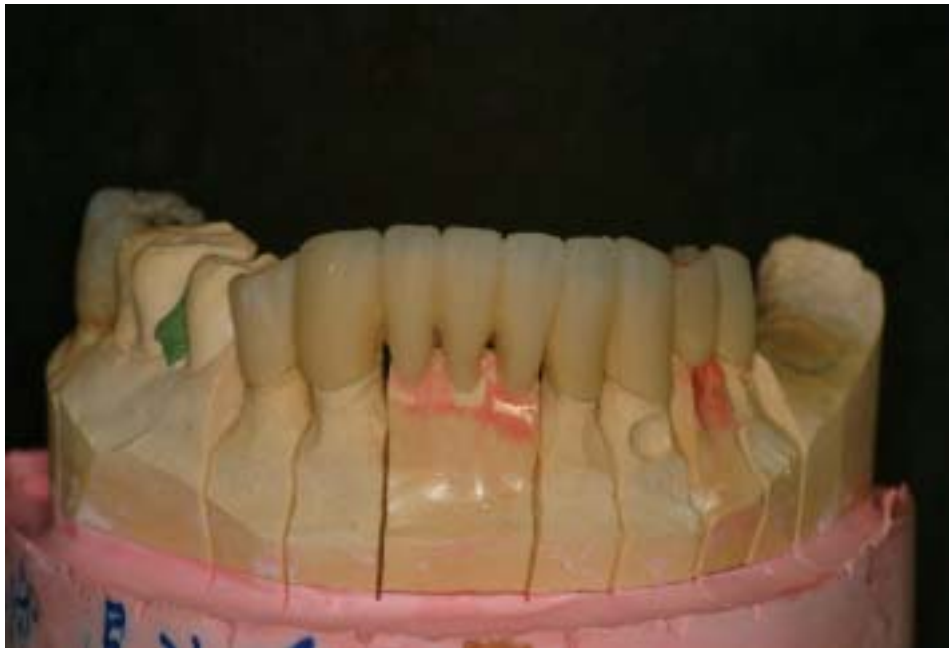

fig36 患者下顎固定式假牙素瓷燒成後修形態,調咬合之情形

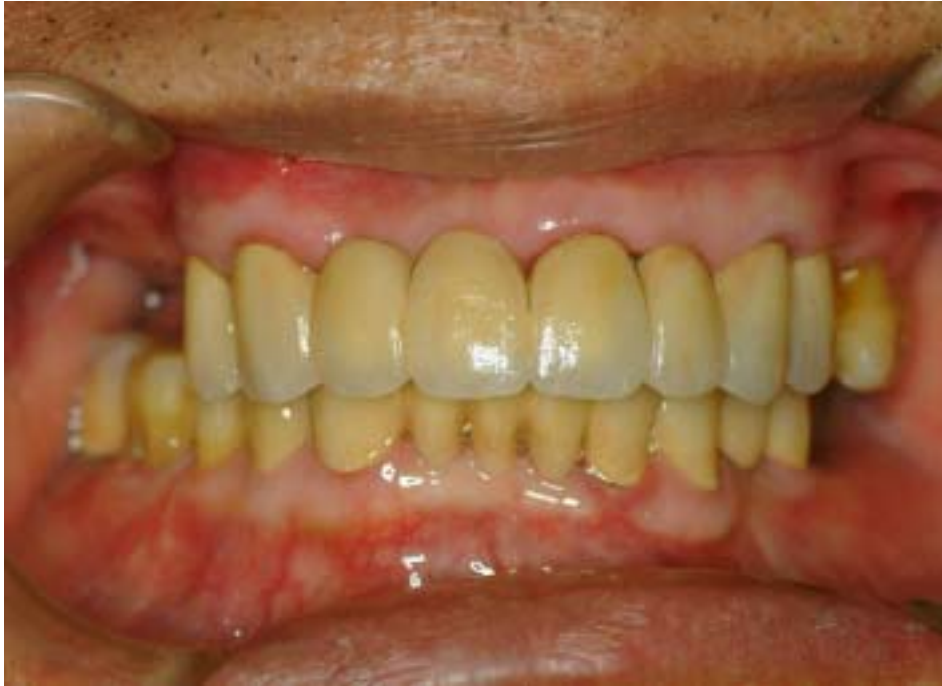

fig37 患者上下顎固定式瓷牙完成在口腔內黏著後正面觀

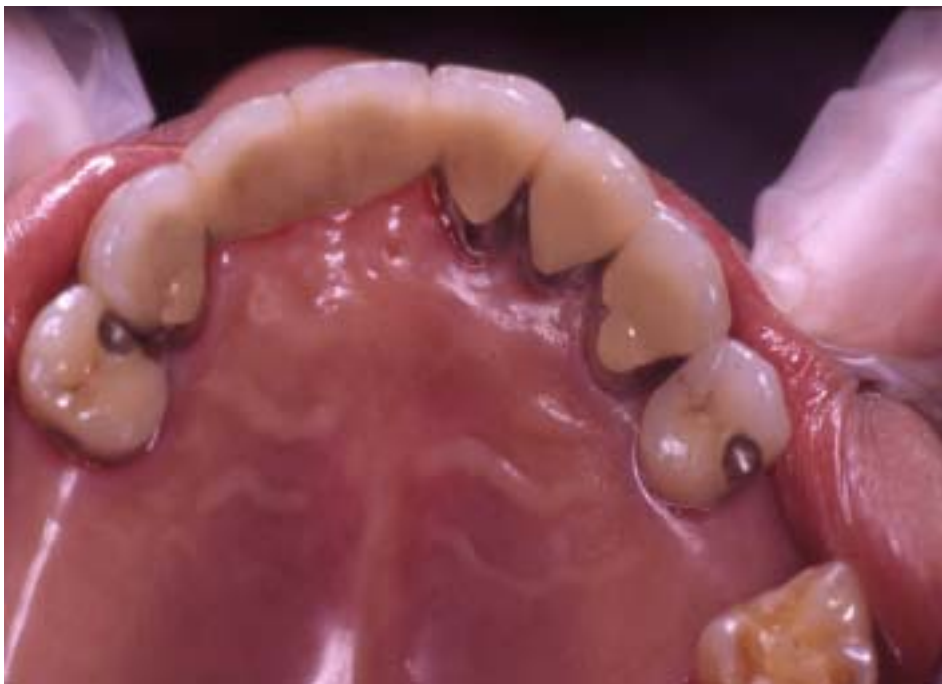

fig38 患者上顎固定式瓷牙牙冠牙橋粘著後咬合面觀

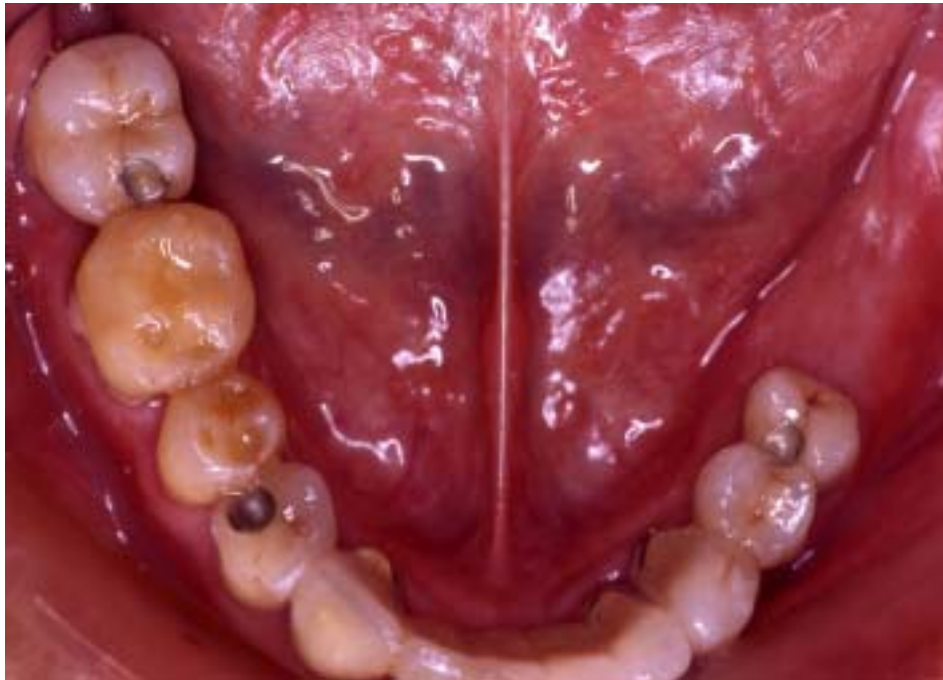

fig39 患者下顎固定式瓷牙牙冠牙橋粘著後咬合面觀

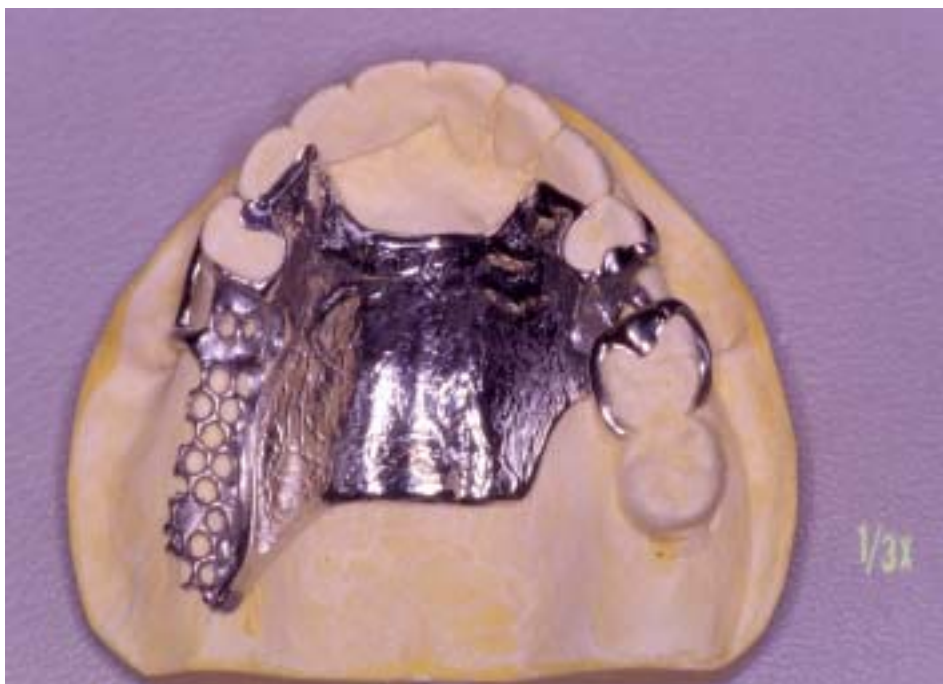

fig40 患者上顎活動假牙金屬床完成咬合面觀

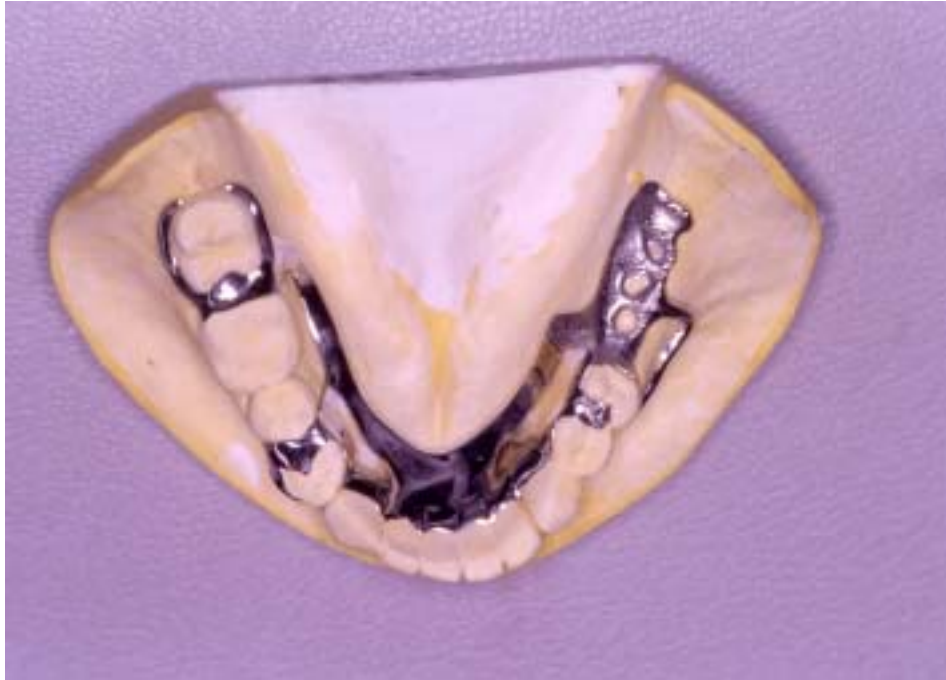

fig41 患者下顎活動假牙金屬床完成咬合面觀

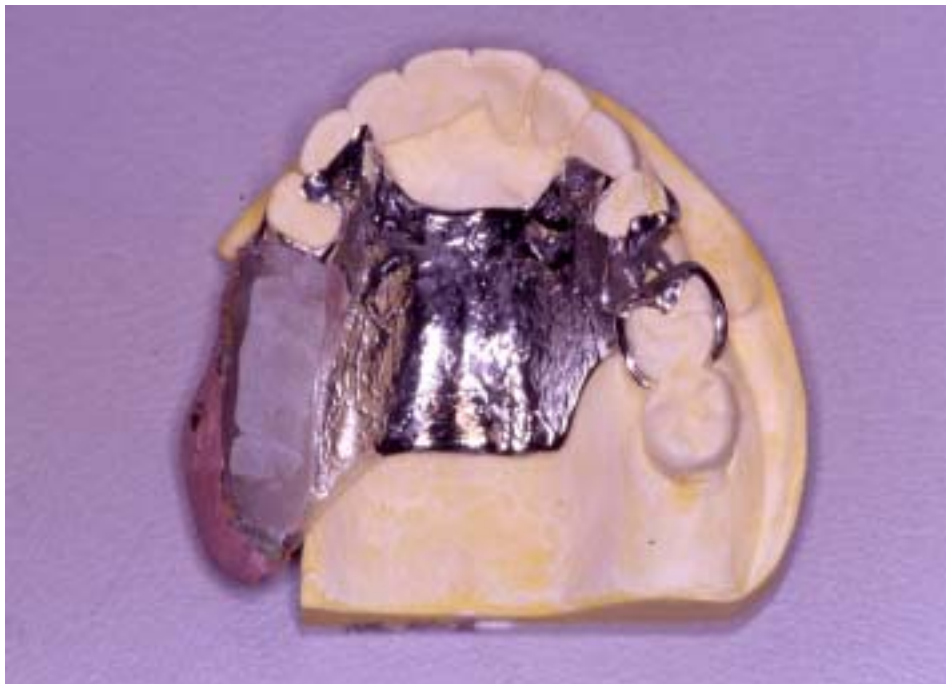


fig42 患者上顎活動假牙功能性取模完成

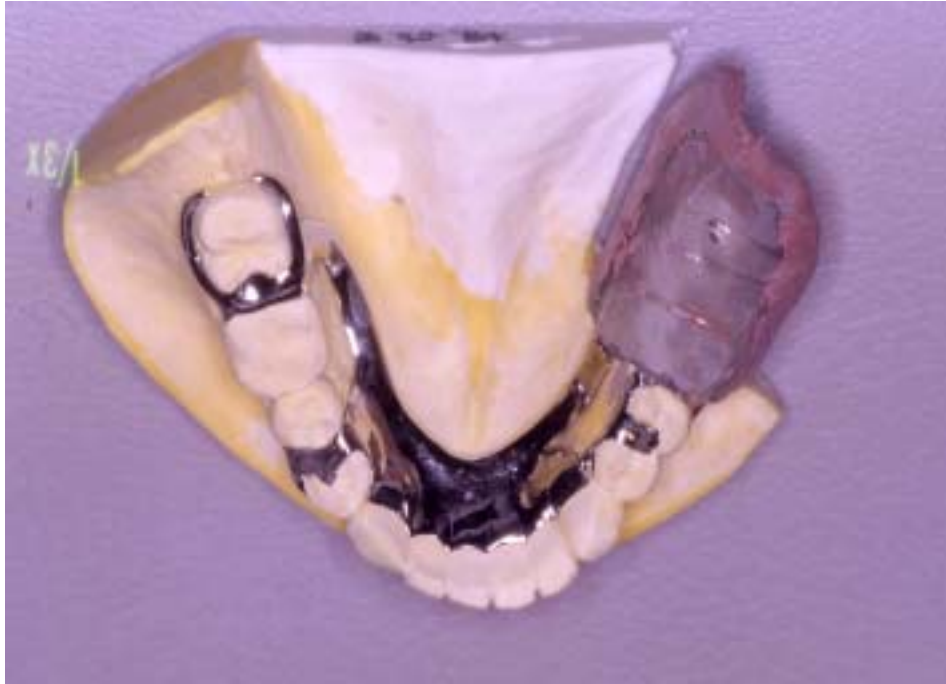

fig43 患者下顎活動假牙功能性取模完成

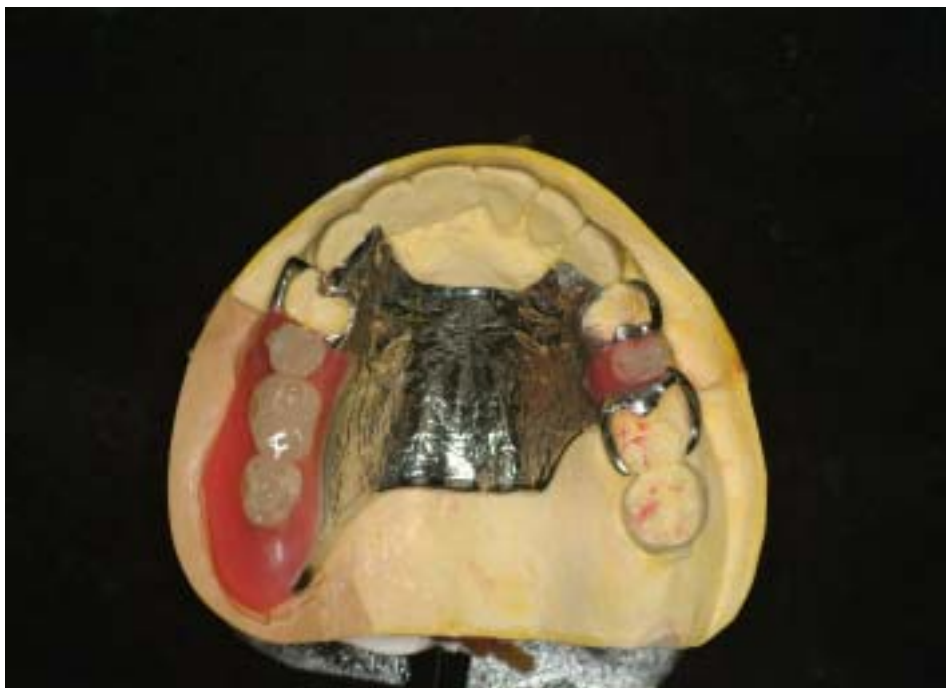

fig44 患者上顎部份活動假牙排牙完成試戴調咬合後情形

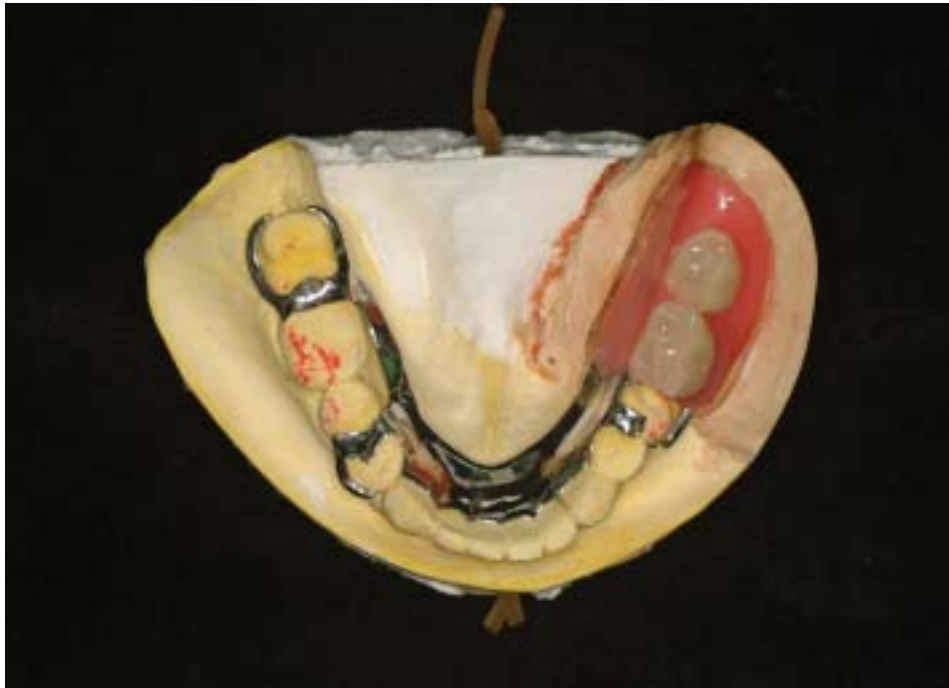

fig45 患者下顎部份活動假牙排牙完成試戴調咬合後情形

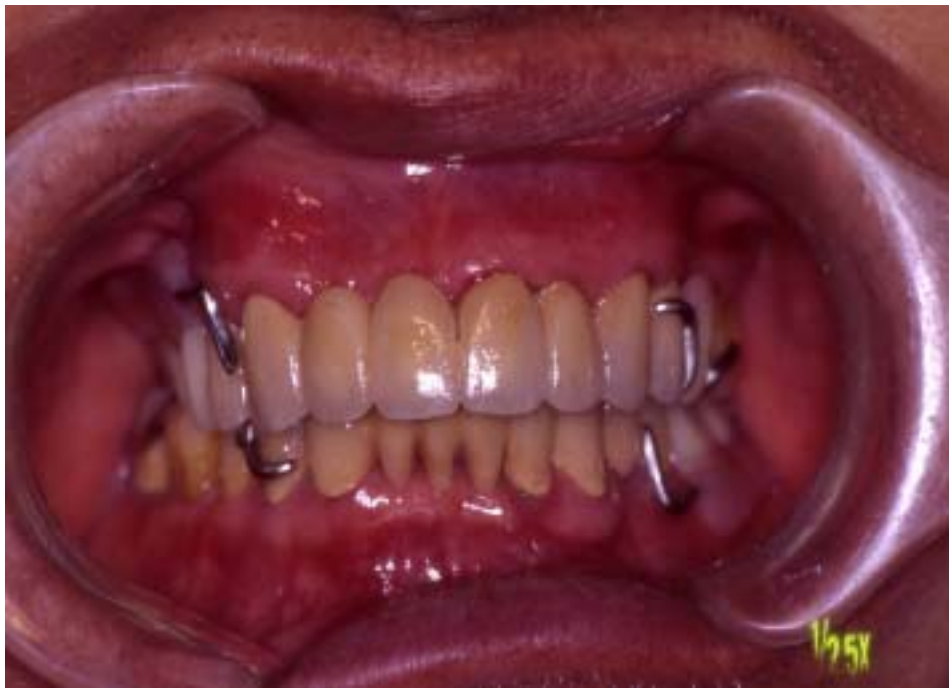

fig46 患者上下顎固定式活動式假牙全部完成正面觀

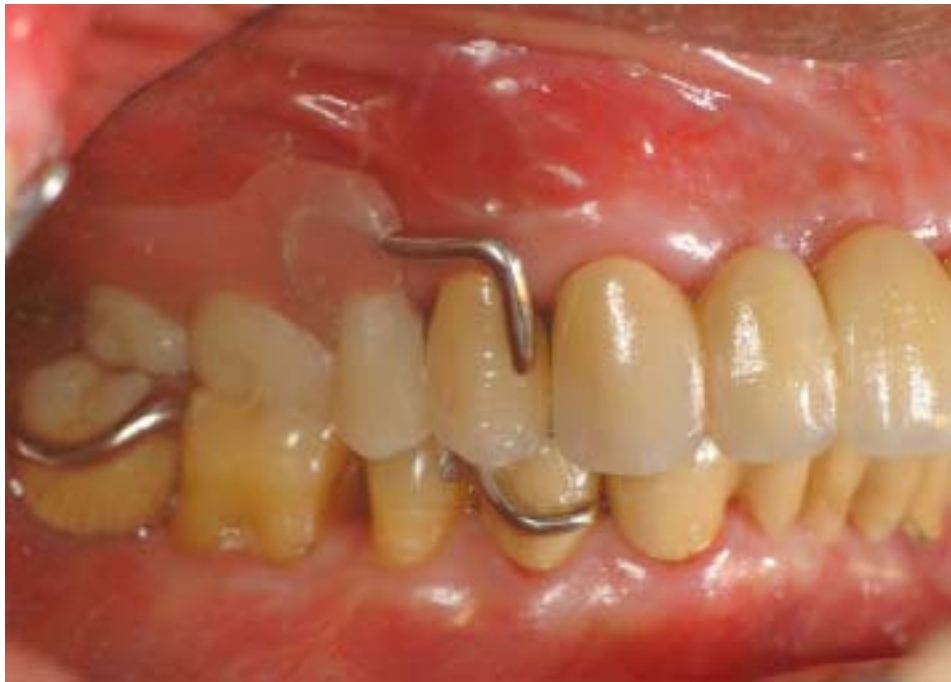

fig47 患者上下顎固定式活動式假牙全部完成後口內右側觀

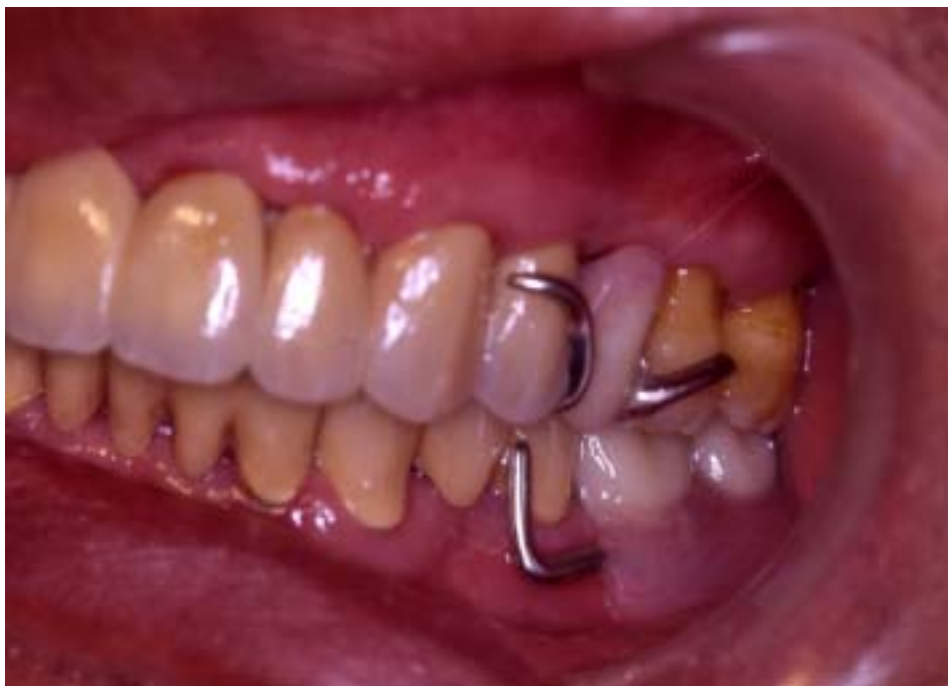

fig48 患者上下顎固定式活動式假牙全部完成後口內左側觀

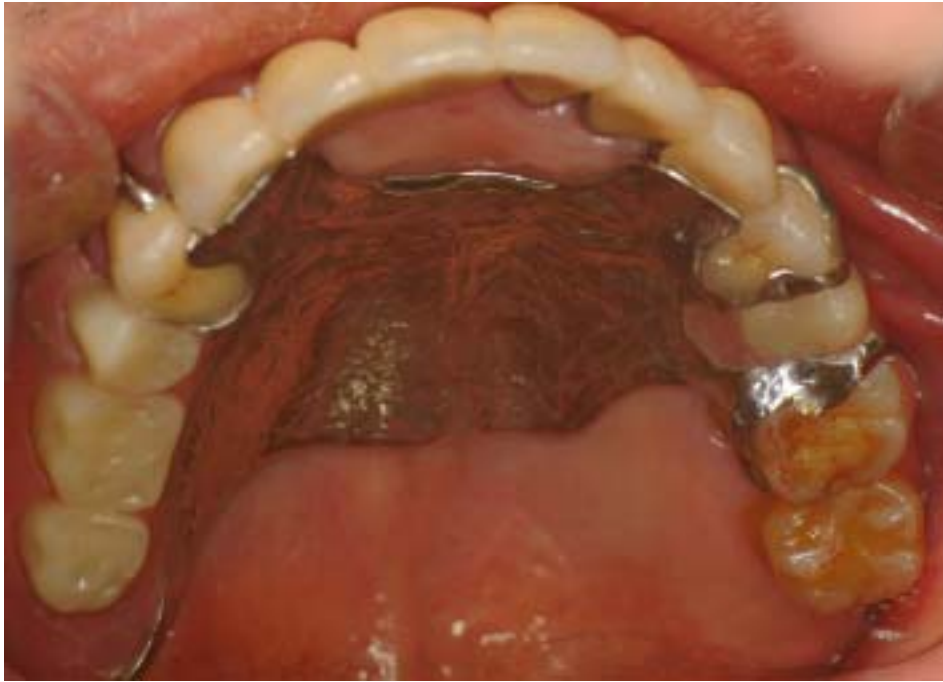

fig49 患者上顎固定式活動式假牙全部完成後咬合面觀

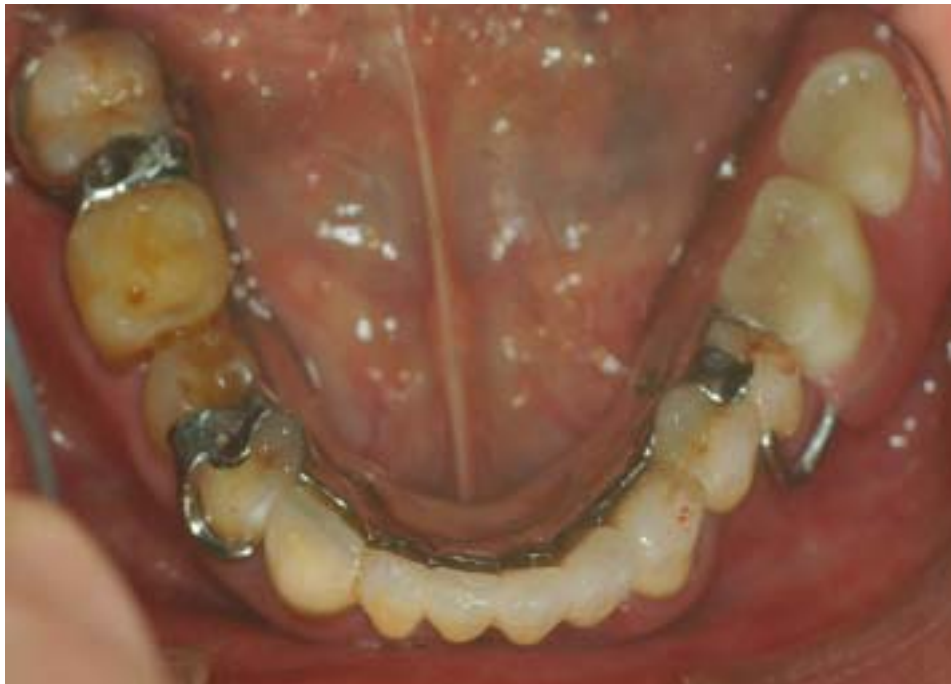

fig50 患者下顎固定式活動式假牙全部完成後咬合面觀

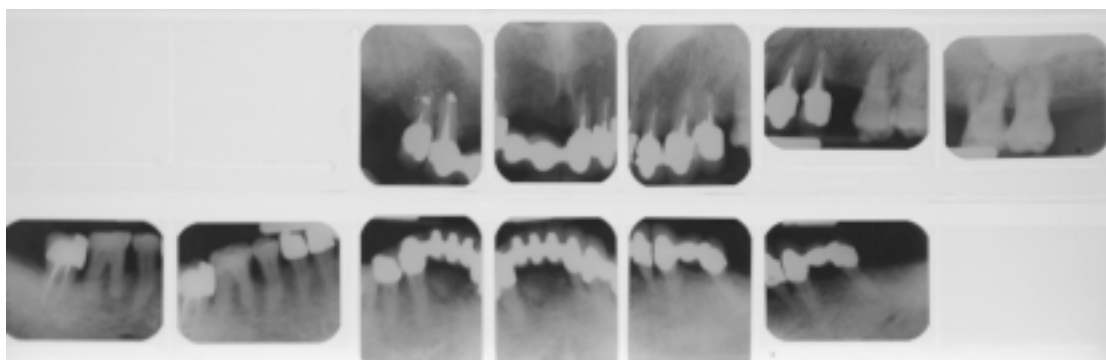


fig51 患者上下顎固定式假牙全部完成後的 X 光全口根尖片

